Lane Medical Library

ÜBER FRAKTUREN DES OS NAVICULARE UND OS LUNATUM MANUS

INAUGURAL-DISSERTATION

DER

MEDIZINISCHEN FAKULTÄT

DER

ALBERTUS-UNIVERSITÄT ZU KÖNIGSBERG I. PR.

ZUR

ERLANGUNG DER DOKTORWÜRDE

IN DER

MEDIZIN, CHIRURGIE UND GEBURTSHILFE

VORGELEGT VON

ERNST SAUVANT

ASSISTENZARZT IN DER PRIVAT-KLINIK VON PROF. DR. HOEFTMAN, KÖNIGSBERG

MIT 15 ABBILDUNGEN AUF TAFELN I—IV

WIESBADEN

VERLAG VON J. F. BERGMANN

1915

ÜBER FRAKTUREN DES OS NAVICULARE UND OS LUNATUM MANUS

INAUGURAL-DISSERTATION

DER

MEDIZINISCHEN FAKULTÄT

DER

ALBERTUS-UNIVERSITÄT ZU KÖNIGSBERG I. PR.

ZUR

ERLANGUNG DER DOKTORWÜRDE

IN DER

MEDIZIN, CHIRURGIE UND GEBURTSHILFE

VORGELEGT VON

ERNST SAUVANT

ASSISTENZARZT IN DER PRIVAT-KLINIK VON PROF. DR. HOEFTMAN, KÖNIGSBERG

MIT 15 ABBILDUNGEN AUF TAFELN I—IV

WIESBADEN

VERLAG VON J. F. BERGMANN

1915

Gedruckt mit Genehmigung
der Kgl. Universitätsklinik zu Königsberg.

Referent: Geheimrat **Friedrich.**

Separatabzug aus dem „Archiv für Orthopädie, Mechanotherapie und Unfallchirurgie“,
Band XIV, Heft 1, 1915.

Druck der Königl. Universitätsdruckerei H. Stürtz A. G., Würzburg.

Zu sehr häufigen Verletzungen des Handgelenks, die vor Verbesserung der Röntgentechnik nicht diagnostiziert und als Kontusion oder Distorsion behandelt wurden, gehören die Frakturen einzelner Handwurzelknochen. Wohl wird jetzt aus der verbesserten Symptomatik die Wahrscheinlichkeitsdiagnose auf Fraktur einzelner Handwurzelknochen leichter gestellt, doch muss in den meisten Fällen zur Sicherung der Diagnose das Röntgenbild herangezogen werden. Da in der Literatur verhältnismässig wenig Fälle zusammenfassend beschrieben sind, sollen aus dem grossen Frakturenmaterial, das mir zur Verfügung steht, 15 Fälle beschrieben werden. Für die Beurteilung von Unfallfolgen ist die richtige Erkenntnis solcher Frakturen von grosser Wichtigkeit. Ich will mich auf die isolierte Fraktur des Os naviculare und des Os lunatum beschränken. Die Verletzungen kommen zustande:

1. als Splitterbruch,
2. als Bruch durch das Corpus,

und zwar durch direkte oder indirekte Gewalteinwirkung. Der Splitterbruch gehört zu den seltensten Erscheinungen und kommt nur zustande durch die direkte Gewalt, wie Stoss und Schlag auf die Hand. Typisch für die Navikularfraktur ist der Bruch des Knochens durch das Corpus, für die Lunarfraktur eine Kompression des ganzen Corpus mit starker Gestaltsveränderung. In beiden trifft eine indirekte Gewalt, der Fall auf die Hand, das Gelenk. Die Ursache der Fraktur ist meist der Fall auf überextendierte oder überflektierte Hand bei vorgestrecktem Arm und zwar dann, wenn der Unterarm unter einem Winkel von 45—90° auf den Boden aufschlägt. Ein Winkel von 90° ist für das Zustandekommen des Bruchs am günstigsten und bedarf der geringsten Gewalt, weil dann nicht eine Komponente der einwirkenden Kraft, sondern

die ganze Kraft selbst zur Wirkung kommt. Bei derartigen Stürzen kommt es meist zur Radiusfraktur und zum Handwurzelknochenbruch, doch beschränkt sich die Fraktur auf die Handwurzelknochen allein, wenn mit dem Augenblick des Bruchs derselben die einwirkende Gewalt aufhört.

Die Mechanik beider Brüche ist sehr verschieden voneinander. Die Navikularfraktur ist ein reiner Abknickungsbruch. Der Processus styloideus radii berührt etwa die Mitte des Os naviculare. Bei Fall auf die Hand wirkt der Prozessus wie ein Keil auf den Knochen und sprengt diesen auseinander. In den „Fortschritten auf dem Gebiete der Röntgenstrahlen 1908" bringt Ebermayer die Meinungen Wolff's und Castruccio's über den Mechanismus der Fraktur des Os naviculare, wie folgt zum Ausdruck: Diese beiden Autoren geben an, dass der Bruch des Navikulare dadurch eintritt, dass der ulnare Teil des Knochens durch das Capitatum gegen den Radius fixiert wird, während zu gleicher Zeit die von den Multangulis (Wolff) oder direkt von der Tuberositas (Castruccio) her in der Richtung von unten ulnar nach oben radial wirkende Kraft den radialen Knochenteil, soweit er über die Radiusfläche hinausragt, über die Radiuskante abknickt. Es wird also nicht die physiologische Krümmung vermehrt, sondern im Gegenteil wird der Bogen aufgerissen und die Fraktur nimmt an der konkaven Seite ihren Anfang. Diese Ansicht hat die grösste Wahrscheinlichkeit für sich.

Die Mechanik der Lunarfraktur ist eine wesentlich andere, sie ist ein reiner Kompressionsbruch, der durch die Lage desselben inmitten der anderen Handwurzelknochen bedingt ist. Der Bandapparat der Hand ist normalerweise so stark, dass bei Fall auf die überextendierte oder überflektierte Hand das Os lunatum, das am meisten aus der Reihe der Handwurzelknochen herausragt und durch das Navikulare und Triquetum am seitlichen Ausweichen gehindert wird, weder nach der dorsalen noch volaren Seite der Hand ausweichen kann. Es wird zwischen Radius und die zweite Karpalreihe eingeklemmt und bei genügend grosser Gewalt zerquetscht. Sind die Bänder schwach, so vermag das Lunatum sie zu dehnen und kann dorsal oder volar ausweichen, und es kommt dann zur Luxation. Diese Entstehung beider Arten von Frakturen haben Ludloff und Hönigschmidt an Leichen experimentell nachgewiesen.

Die Symptome beider Verletzungen sind dieselben. Es tritt immer mehr oder minder starke Schwellung auf, die Konturen sind verstrichen, die Funktion ist gestört, zirkulärer Druck wird als schmerzhaft empfunden. Typisch für den Navikularbruch ist der Druckschmerz auf die Tabatière, die Schmerzhaftigkeit beim Extensieren und Abduzieren. Einen Lunarbruch diagnostiziert man, wenn der Druckschmerz auf die Verlängerung des dritten Metakarpus lokalisiert wird und das Extendieren und Flektieren Schmerzen verursacht.

In fast allen Fällen, die zur Behandlung in die hiesige Klinik kamen, liegen die Verletzungen mehrere Jahre zurück, daher wird das konservative Heilverfahren Massage, Heissluftbäder und Übungen an Zander-Apparaten angewandt. In vielen Fällen war nach einigen Wochen ein geringer Erfolg zu verzeichnen. Die Bewegungen wurden freier und waren nicht mehr so

schmerzhaft als im Beginn der Behandlung. Bei frischen Fällen wendet sich Pförringer-Regensburg in den „Fortschritten auf dem Gebiete der Röntgenstrahlen 1912“ gegen das konservative Verfahren und empfiehlt frühzeitige Exstirpation des verletzten Knochens. Bei dem grossen Material, das ihm zur Verfügung stand, hat er bei der konservativen Behandlung nur langsame Besserung mit nicht vollständig freier Beweglichkeit des Gelenks gesehen. Die Resultate bei der frühzeitigen Totalexstirpation des Knochens waren sehr gut.

Die Leute waren in ihren Bewegungen nicht gehindert und erlangten nach wenigen Wochen ihre volle Erwerbsfähigkeit wieder. Einen Fall führt Pförringer an, bei dem der Patient drei Wochen nach der Operation ein 50 Pfund schweres Gewicht heben und tragen konnte. Als unblutiges Behandlungsverfahren frischer Navikularfraktur wäre sofortige Extension mit Heissluftbädern und Massage zu versuchen.

Die konservative Therapie der Lunarfraktur bietet sehr wenig günstige Aussichten auf vollständige Wiederherstellung der Gelenkfunktion. Aus der Art des Zustandekommens geht schon hervor, dass der Knochen meistens nicht nur in zwei, sondern in mehrere Teile zerspringt. Wenn es zu einer Konsolidation kommt, so wird durch die sich bildenden Kallusmassen der Knochen vergrössert und bei der Palpation fühlt man deutlich auf der dorsalen oder volaren, oft auch auf beiden Seiten, seine Prominenz. Dieser oft nur geringe Volumzuwachs hat naturgemäss eine Bewegungsbeschränkung zur Folge. Wegen dieser ungünstigen Verheilungsaussichten dürfte es sich empfehlen bei frischen Frakturen die verletzten Knochen vollständig zu entfernen. Nach den neuesten Angaben kommt es sehr selten zur vollständigen knöchernen Verwachsung der Fragmente, sowohl des Navikulare als auch des Lunatum. Pförringer hat bei den durch Operation gewonnenen Knochen gefunden, dass es nur zu einer bindegewebigen Verklebung kommt, die eine Verschieblichkeit zulässt und daher Schmerzen verursacht. Oft kommt es auch zu Dislokation der Fragmente, die ein gutes Verheilen der Knochen ausschliessen. Die Kompressionsbrüche des Os lunatum führen nicht nur zur Volumvergrösserung des frakturierten Knochens, sondern auch meistens zu hochgradiger Arthritis deformans und damit zu starker Bewegungsbeschränkung und Schmerzhaftigkeit des Gelenks. Vor der jetzigen Vervollkommnung der Röntgentechnik sind verschiedene Fälle von Anatomen beschrieben, in denen sie an Präparaten Duplizität mancher Handwurzelknochen nachwiesen. In den meisten dieser Fälle wird es sich wohl auch um nicht geheilte und früher nicht diagnostisierte Frakturen gehandelt haben.

Im Röntgenbilde sieht man nicht immer die Frakturlinie, da diese nur bei bestimmter Handstellung sichtbar wird. Bei Navikularfraktur zeigt sich bei Aufnahmen in Adduktion meist eine feine Bruchlinie, während bei der Abduktion nur eine partielle Aufhellung des geschädigten Knochens auf der Röntgenplatte wahrnehmbar ist, die nach den neuesten Untersuchungen von

Maximilian Hirsch sich als Höhlen offenbart haben, die mit Blutgerinnsel erfüllt waren und durch die die Frakturlinie ging.

Ich möchte jetzt noch kurz die Krankengeschichten, soweit sie für diese Arbeit von Interesse sind, erwähnen und an den Röntgenogrammen die Frakturen der einzelnen Handwurzelknochen nachweisen. Wie schon erwähnt, sind die Aufnahmen in den meisten Fällen erst einige Jahre nach der Verletzung gemacht. Von den 10 Fällen von Navikularfraktur handelt es sich bei 3 um Bruch durch direkte Gewaltseinwirkung.

Fall 1.

Gustav Z., 21 Jahre alt, Besitzerssohn aus H., erhielt am 21. November 1907 einen Hufschlag gegen die rechte Hand. Das Gelenk war stark geschwollen und die Beweglichkeit behindert, was ihm das Arbeiten erschwerte. Seine Erwerbsbeschränkung war auf $33^1/_3$% geschätzt. Am 3. V. 1909 kam er zur Begutachtung in die hiesige Klinik. Er klagte über Schmerzen und Bewegungsbeschränkung. Bei der Inspektion sieht man die Zwischenräume zwischen den einzelnen Sehnen über dem Handgelenk verstrichen. Zirkulärer Druck und der auf die Kahnbeingegend ist schmerzhaft. Das Röntgenbild zeigt eine deutliche Navikularfraktur (Fig. 1). Die Erwerbsbeschränkung wurde bei der Begutachtung in hiesiger Klinik auf 20% geschätzt mit dem Bemerken, dass nach einem halben Jahr eine Nachuntersuchung nötig wäre.

Fall 2.

Friedrich Z., 36 J. alt, Arbeiter aus K. Am 27. II. 1911 bekam Z. beim Abschrauben eines 25 kg schweren Radkastens einen Schlag gegen die Hand. Unter Schmerzen schwoll die Hand an und wurde in ihrer Beweglichkeit beschränkt. Seine Erwerbsbeschränkung war auf 20% geschätzt. Am 22. VIII. 1911 kam er in hiesige Klinik zur Begutachtung. Es bestand im Bereiche der Handwurzelknochen und dem zweiten Mittelhandknochen eine geringe Vorbeugung, die sich knöchern anfühlte und auf Druck empfindlich war. Das Heben und Senken der Hand war nur wenig beschränkt. Es wurde ein Navikularbruch diagnostiziert, den das Röntgenbild bestätigte. Z. wurde mit 10% Erwerbsbeschränkung entlassen (Fig. 2).

Fall 3.

Franz K., 30 J. alt, Arbeiter aus G. bekam am 15. VIII. 1909 im trunkenen Zustande bei einer Schlägerei einen Schlag auf die Hand. Im Kreiskrankenhause zu B. wurde er operiert in der Annahme, dass es sich um den Bruch mehrerer Mittelhandknochen handelte. Inwieweit die Handwurzelknochen beteiligt wären, liess sich ohne Röntgenbild nicht nachweisen. Am 5. XI. kam K. zur Nachbehandlung wegen Steifigkeit der Finger und des Handgelenks hierher. Der Handrücken war sehr geschwollen, die Beweglichkeit erheblich herabgesetzt. Die Hand konnte fast gar nicht gehoben werden. Die Senkung blieb gegen links um ca. 30° zurück. Die Finger waren wenig beweglich, die ganze Armmuskulatur war atrophisch. Um die Ausdehnung der Knochen-

verletzung zu erhalten wurde ein Röntgenbild gemacht, das eine Navikularfraktur ergab. Er wurde hier mit Massage, Heissluftbädern, Thielo'schem Handschuh behandelt und machte Übungen an Zanderapparaten. Die Bewegungen wurden etwas freier, das Senken blieb um 20° gegen das andere Gelenk zurück. Das Heben war auch in geringem Grade ausführbar. Seine Erwerbsbeschränkung war auf 40% geschätzt, jedoch erschien eine weitere Besserung nicht ausgeschlossen (Fig. 3).

Fall 4.

Hans R., 19 J. alt, Fahnenjunker, stürzt am 27. XII. 1911 mit dem Pferde auf die vorgehaltene rechte Hand. Es stellten sich gleich Schmerzen, Schwellung und Bewegungsbeschränkung ein. Auch die andern Symptome deuteten auf Handwurzelknochenverletzung. Im Röntgenbilde zeigte sich ein Kahnbeinbruch und eine Epiphysenlösung des Radius.

Fall 5.

Karl N., 41. J., Schachtmeister aus K. fiel am 7. III. 1910 im Dunkeln auf dem Felde in einen Graben und fiel dabei mit dem rechten Handrücken auf die Erde. Die Hand schwoll an, schmerzte, und er konnte die Finger nicht zur Faust schliessen. Der Mittel- und Ringfinger blieben von der Handfläche beim Faustschluss entfernt. Am 9. II. 1912 kam er hierher zur Behandlung, der rechte Arm und die Hand waren schwächer, und es bestand Kribbeln in den Fingern. Der Faustschluss gelang nur passiv. Durch Massage, Heissluftbäder und Zanderübungen besserte sich der Zustand bald. Am 13. II. 1912 wurde eine Röntgenaufnahme gemacht, die einen nicht verheilten Kahnbeinbruch und geringe Kallusbildung am Processus styloideus radii ergab. Eine Erwerbsbeschränkung war nicht abgeschätzt, da die Handgelenksverletzung nur ein Nebenbefund war.

Fall 6.

Arthur G., 37 J., Buchhalter in K. war am 2. XII. 1911 auf der Strasse gefallen und hatte sich dabei die rechte Hand verletzt. Es war eine Verstauchung diagnostiziert und seine Erwerbsbeschränkung auf 75% geschätzt. Am 19. II. 1912 wurde Herr G. in hiesiger Klinik untersucht. Das Handgelenk war druckempfindlich, das Spreizen des Daumens schmerzhaft und die Bewegungen behindert. Das rechte Gelenk war 1 cm dicker als das andere, die Kraft war herabgesetzt und wegen Schmerzen im Gelenk konnte er nicht schreiben.

Beim Betasten ergab sich keine Veränderung. Zirkulärer und isolierter Druck auf die Speichenseite des Handgelenks war schmerzhaft. Beugen konnte er das Gelenk nur halb so weit wie links. Die andern Bewegungen waren frei. Nach den Symptomen musste eine Verletzung der Handwurzelknochen vorliegen. Im Röntgenbilde zeigte es sich, dass quer durch das Os naviculare ein Schatten verlief, der als Ausdruck einer hier stattgehabten Fraktur zu bezeichnen ist. Seine Erwerbsbeschränkung wurde auf 50% geschätzt.

Fall 7.

Joh. T., 41. J., Zimmermeister aus A., fiel bei Glatteis am 24. XII. 1908 auf der Strasse hin und verletzte sich das rechte Handgelenk, das anschwoll und nicht bewegt werden konnte. Am 14. IV. 1909 kam er zur Begutachtung in die hiesige Klinik. Das Handgelenk war an der radialen Seite angeschwollen, konnte aber gebeugt werden, während das Strecken nur halb so weit ausgeführt werden konnte als links. Auch die Drehbewegungen waren nicht betroffen. Die rechte Armmuskulatur war etwas schwächer als links. Der zirkuläre Druck war schmerzhaft, ebenso der von oben oder unten an dem medialen Radiusende. Im Röntgenbilde wurde eine Navikularfraktur diagnostiziert und zwar ging der Bruch durch die Mitte des Corpus. Die Erwerbsbeschränkung wurde auf 10% geschätzt (Fig. 7).

Fall 8.

Moritz G., 22 J. alt, Verkäufer aus L., fiel anfangs 1909 auf die linke Hand und verletzte sich das Handgelenk. Der behandelnde Arzt diagnostizierte eine Verstauchung und verordnete Einreibung. Die Schmerzen und die Bewegungsbeschränkungen blieben bestehen, doch konnte er seinem Beruf nachgehen. Am 27. XII. 1910 kam er in hiesige Klinik. Äusserlich war an dem Handgelenk nichts zu sehen. Die Masse betrugen rechts 16,3 cm, links 16,5 cm. Die Palpation ergab Druckempfindlichkeit der Gegend des Os naviculare. Beim Strecken und Beugen fühlte man ein leises Knacken. Im Röntgenbilde zeigte sich ein Kahnbeinbruch. Er wurde auf medikomechanischem Wege behandelt. Es trat eine Besserung ein, die Schmerzen nahmen ab, die Kraft hob sich. Das feine Knacken bei der Bewegung hörte auf. In seiner Erwerbsbeschränkung war er nicht behindert.

Fall 9.

August G., 63 J., Arbeiter aus K. war am 6. I. 1912 mit mehreren anderen Arbeitern damit beschäftigt, eine schwere Kiste hochzuheben. Die anderen liessen nach und die linke Hand des G. wurde stark nach hinten übergebogen. Das Gelenk schwoll an und war in den Bewegungen beschränkt und kraftlos. Die Erwerbsbeschränkung betrug 30%. Am 6. IV. 1912 kam er mit der Diagnose Kontusion des Handgelenks zur Nachbehandlung hierher. Das Gelenk war angeschwollen und zeigte den für eine Navikularfraktur typischen Druckschmerz in der Tabatière. Das Röntgenbild bestätigte diese Diagnose. Er wurde $2^1/_2$ Monate medikomechanisch behandelt, sein Zustand besserte sich. Bei der Entlassung wurde seine Erwerbsbeschränkung auf 10% geschätzt (Fig. 9).

Fall 10.

Frau Emma K., 57 Jahre, Lehrerfrau aus K., hatte sich am 10. II. 1908 bei einem Eisenbahnunfall eine Verletzung der rechten Hand zugezogen. Es wurde Druckempfindlichkeit des rechten Handrückens von der Mitte des zweiten Metakarpale bis zum Handgelenk sowie ein Reibegeräusch in der Gegend des Os naviculare festgestellt. Im Röntgenbilde war ein Kahnbein-

bruch deutlich sichtbar. Es war eine Erwerbsbeschränkung von 20% festgesetzt. Durch Massage, Heissluftbaden und Übung an Zanderapparaten besserte sich sein Zustand derartig, dass Frau K. bei ihrer Entlassung als durch den Unfall nicht geschädigt anzusehen war (Fig. 10).

Frakturen des Os lunatum.

Fall 11.

Joh. W., 29 Jahre alt, Bergmann aus S., fiel am 19. XI. 1906 beim Schienentransport eine Schiene auf den Fuss, wobei er den linken Unterschenkel brach und auf den ausgestreckten rechten Arm fiel. Er hatte Schmerzen im rechten Handgelenk, Schwellung und Bewegungsbeschränkung. Im Röntgenbilde wurde gleich nach dem Unfall eine Lunarfraktur festgestellt, was hier bei der Begutachtung des Falles vier Jahre später bestätigt wurde. Es war bereits eine Arthritis deformans eingetreten. Eine Erwerbsbeschränkung war nicht abgeschätzt, da die Verletzung nicht als Unfallfolge anerkannt war (Fig. 11).

Fall 12.

Hermann T., 35 Jahre alt, Knecht aus L., zog sich am 2. III. 1911 angeblich eine Verstauchung des rechten Handgelenks zu. Er war beim Aufladen von Baumwurzeln gestolpert und auf den vorgestreckten rechten Arm gefallen. Er arbeitete trotz der Schmerzen im Handgelenk weiter, doch musste er wegen Zunahme der Schmerzen den Unfall anmelden. In einem Attest vom 1. IV. 1911 war die Vermutung ausgesprochen, dass die bestehende Versteifung des Handgelenks durch Einklemmung eines abgesprengten Knochenstücks in dem Gelenkspalt hervorgerufen sei. Das Senken der Hand war unmöglich, das Heben blieb um ca. 25° gegen die gesunde Hand zurück. Das Gelenk war druckempfindlich und 1,75 cm dicker als das andere. Das Röntgenbild ergab einen Lunarbruch. Nach medikomechanischer Behandlung wurde das Gelenk dünner, die Umfangsdifferenz betrug 0,5 cm und die Beweglichkeit nahm zu. Laut Abschätzung bestand nach Ablauf der Behandlung keine Erwerbsbeschränkung (Fig. 12).

Fall 13.

Gustav J., 21 Jahre alt, Arbeiter aus L., fiel beim Holzfällen am 18. II. 1912 auf die rechte Hand. Es traten sofort Schmerzen auf und die Hand schwoll an. Nach einigen Tagen nahm die Schwellung ab. Am 4. Tage ging er zum Arzt, der ihn drei Wochen behandelte und dann dem Krankenhaus zu S. überwies. Am 9. V. 1912 kam er in die hiesige Klinik, er klagte über Schmerzen und Bewegungsbeschränkung im Handgelenk. Das Handgelenk war auf zirkulären und isolierten Druck auf die Verlängerung des dritten Metakarpus empfindlich. Die Muskulatur war schwächer als die des gesunden Arms. Nach diesem Befunde wurde die Wahrscheinlichkeitsdiagnose auf Lunarfraktur gestellt, die das Röntgenbild bestätigte. Er wurde medikomechanisch und galvanisch behandelt. Sein Zustand besserte sich bald, das

Handgelenk war nicht mehr druckempfindlich und fast normal beweglich. Beim Heben und Senken blieb die Hand nur um ca. 5° gegen die gesunde zurück. Die Erwerbsbeschränkung betrug 20% (Fig. 13).

Fall 14.

Friedrich B., 24 Jahre alt, Arbeiter aus L., geriet am 12. VII. 1907 im Bergwerk mit der Hand zwischen Sicherheitsstange und Förderwagen und verstauchte sich angeblich das rechte Handgelenk. Es wurde gleich ein Röntgenbild gemacht, das jedoch nichts ergab. Am 31. I. 1913 kam er in die hiesige Klinik. Er klagte, dass er nicht die volle Kraft hätte, dass das Gelenk bei Anstrengung schmerzte und in den Bewegungen beschränkt wäre. Das Strecken und Beugen war im rechten Handgelenk nur halb so weit möglich als links. In der Gegend des Os lunatum zeigte sich eine Verdickung, die auf eine Verletzung dieses Knochens schliessen liess. Deshalb wurde ein Röntgenbild gemacht, das in der Tat den Bruch des Lunatum erkennen liess mit einem leichten Schatten am unteren Ende der Ulna, der von Kallusbildungen herrührte. Seine Erwerbsbeschränkung betrug 10% (Fig. 14).

Fall 15.

Franz R., 33 Jahre alt, Töpfermeister aus H., geriet am 24. III. 1911 mit der linken Hand und dem Arm in eine Maschine, wobei er sich den Oberarm quetschte und die Hand verletzte und stark nach hinten übergebogen wurde. Am 29. I. 1912 wurde er in hiesiger Klinik untersucht. Er hatte Schmerzen im Oberarm und Handgelenk, welches auch Bewegungsbeschränkung aufwies. Die Kraft war herabgesetzt. Das Gelenk war dicker als rechts und zeigte im Bereich des Os lunatum eine kleine Vorwölbung. Beim Palpieren hatte man das Gefühl, dass der Knochen aus der Reihe der anderen Handwurzelknochen dorsal heraustrat. Der Druck auf diese Stelle wird als schmerzhaft angegeben. Das Beugen und Strecken ist gegen rechts um die Hälfte herabgesetzt. Das Röntgenbild ergab einen Bruch des Os lunatum. Die Erwerbsbeschränkung wurde auf 50% geschätzt.

Aus der Beschreibung der Fälle, die fast alle einige Monate bis mehrere Jahre nach dem Unfall zur Begutachtung kamen, ersieht man, dass diese Verletzungen relativ schwere sind. Es kommt in den meisten Fällen zu deformierenden Prozessen des Handgelenks, die den Verletzten ständig bei Bewegungen Schmerzen verursachen und sie dadurch in ihrer Erwerbsfähigkeit stark beschränken. Die konservative Behandlung führt fast nur vorübergehend zur Besserung. Eine Gewöhnung an diesen Zustand, die die Erwerbsbeschränkung herabsetzen könnte, kann sehr selten in Betracht gezogen werden. Um eine dauernde Heilung zu erreichen, empfiehlt es sich, bei frischen Frakturen den ganzen verletzten Knochen, zum mindesten ein Fragment zu exstirpieren.

Zum Schluss ist es mir eine angenehme Pflicht, meinem verehrten Chef, Herrn Professor Dr. Hoeftman, Königsberg i. Pr. für Überlassung des Materials und Herrn Dr. Matthias-Königsberg i. Pr. für die Röntgenbilder meinen herzlichsten Dank auszusprechen.

Literatur:

Blau, Deutsche Zeitschr. f. Chirurgie. Bd. LXXII.
Castruccio, Beitrag zur klinischen Chirurgie. Bd. LIII.
Gocht, Röntgenkongress 1907.
Höflinger, Korrespondenzblatt f. Schweizer Ärzte. Bd. XXXI.
Hönigschmidt, Deutsche Zeitschr. f. Chirurgie. Bd. X.
Hoffa, Lehrbuch der Frakturen und Luxationen.
Hirsch, Carl, Archiv f Orthopädie. Bd. IX.
Hirsch, Maximilian, Fortschritte auf dem Gebiet der Röntgenstrahlen. Bd. VII. 16, 17.
Immelmann, Röntgenkongress 1907.
Kaufmann, Handbuch der Unfallmedizin. 3. Aufl.
Lilienfeld, Arch. f. klin. Chirurgie. Bd. LXXX.
v. Lesser, Deutsche Zeitschrift f. Chirurgie. Bd. LXVII.
Ludloff, Breslauer Chirurgische Gesellschaft. Mai 1909.
Oberst, Ergänzungsheft 5 der Fortschritte auf dem Gebiete der Röntgenstrahlen.
Preisser, Fortschritte auf dem Gebiet der Röntgenstrahlen. Bd. 15.
Wilms und Wulstein, Lehrbuch der Chirurgie.
Wittek, Archiv für Orthopädie. Bd. 1.
Derselbe, Beitrag zur klinischen Chirurgie. Bd. XLII.
R. Wolff, Deutsche Zeitschr. f. Chirurgie. Bd. LXX.
Wollenberg, Berliner klin. Wochenschrift 1911. Nr. 14.

Fig. 1.

Fig. 2.

Fig. 3.

Fig. 4.

Fig. 5.

Fig. 6.

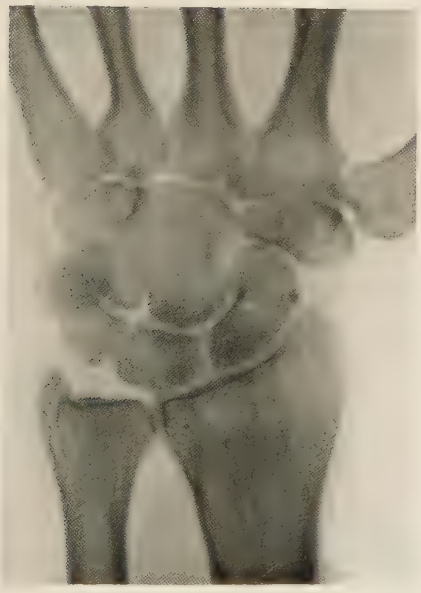

Fig. 7.

Fig. 8.

Fig. 9.

Fig. 10.

Fig. 11.

Fig. 12.

Fig. 13.

Fig. 14.

Fig. 15.

Lebenslauf.

Ich, Otto Ernst Sauvant, wurde am 8. Dezember 1884 zu Heydekrug geboren. Bis zu meinem 11. Lebensjahre besuchte ich die Privatschule, darauf die gehobene Volksschule meines Heimatdorfes. 1895 kam ich auf das Realgymnasium zu Insterburg, wo ich Ostern 1907 das Reifezeugnis erhielt. Ich widmete mich dem Studium der Medizin an der Albertusuniversität und bestand nach sechs Semestern das Physikum. Das Sommersemester 1911 verbrachte ich in Greifswald. Am 15. Januar 1913 bestand ich die ärztliche Staatsprüfung in Königsberg. Vom 15. Januar 1913 bis 1. September 1913 war ich Medizinalpraktikant in der Prof. Hoeftman'schen Klinik zu Königsberg, vom 1. September 1913 bis 15. Januar 1914 an der städtischen Heilanstalt zu Tilsit. Vom 15. Januar 1914 bin ich Assistenzarzt bei Prof. Dr. Hoeftman, Königsberg i. Pr.

Ich versichere, dass ich vorstehende Arbeit selbständig angefertigt und andere als die von mir angegebene Literatur nicht benutzt habe.

Königsberg i. Pr., den 4. August 1914.

Ernst Sauvant,
Assistenzarzt.